

読影報告書【CT】

病院

内科 外来

依頼医：

先生

患者名：

年齢：21 歳 性別：男性

患者ID：

検査日：2012/08/21

検査番号：

検査方法：CT 単純

部位：ABD-PEL

臨床診断名・検査目的

虫垂炎疑い

所見

虫垂は盲腸の内側を上行しています。虫垂の最大径は11mm大と腫大しており、周囲脂肪織混濁を伴っています。急性虫垂炎の所見と考えます。
肝、胆、膵、腎、脾、副腎に特記すべき所見を認めません。
有意なリンパ節腫大を認めません。
腹水を認めません。

読影結果

急性虫垂炎

読影医：

2012/08/21 12:04:10

Net Medical Center



P. 1

読影報告書【CT】

病院

内科 外来

依頼医：

先生

患者名：

年齢：21 歳 性別：男性

患者ID：

検査日：2012/08/21

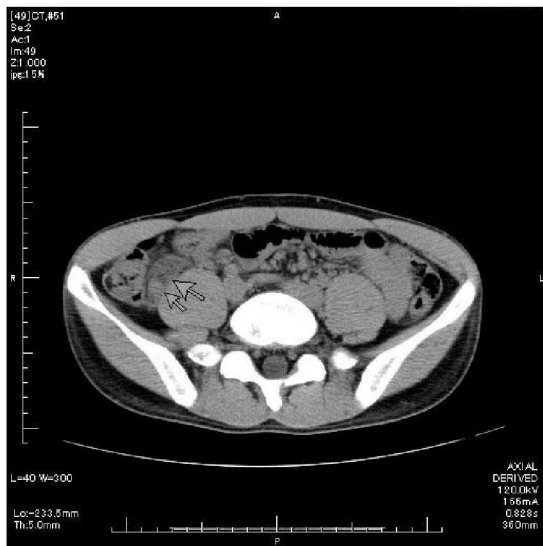検査番号：

検査方法：CT 単純

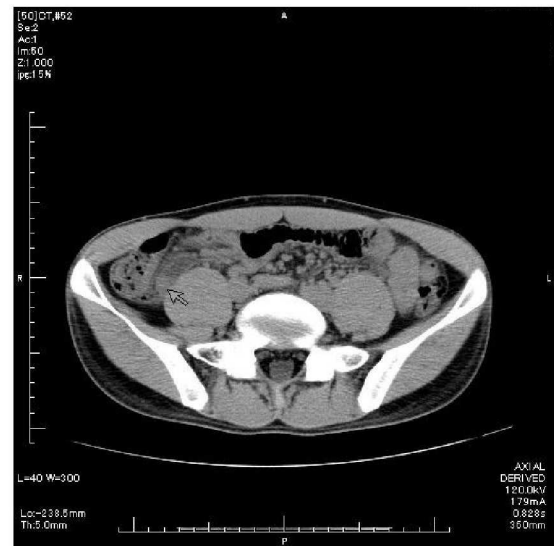部位：ABD-PEL

キ一画像

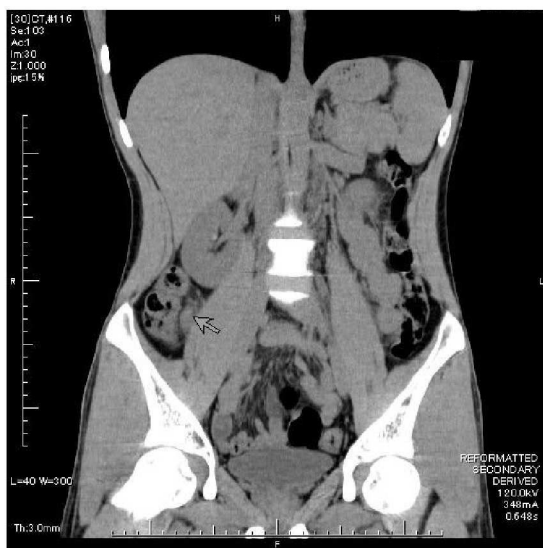
No. 1



No. 2



No. 3



No. 4

