

## 読影報告書【CT】

病院

内科

依頼医： 先生

患者名： 年齢：79 歳 性別：女性  
患者ID：  
検査日：2012/08/20 検査番号：  
検査方法：CT 単純 部位：CHEST

### 臨床診断名・検査目的

左肺下葉に2 cm大のすりガラス影指摘

### 所見

単純CTです。

左肺下葉に約2cm大のすりガラス影を認め、内部にやや濃度の高い部分を認めます。スピキュラや胸膜陥入像を伴い、一部血管の集中像も見られます。原発性肺癌が疑われます。

その他には肺野に明らかな異常陰影を認めません。

縦隔に有意なリンパ節腫大を認めません。胸水なし。

肝嚢胞を認めます。

### 読影結果

左肺下葉のすりガラス影：原発性肺癌疑い

読影医：

2012/08/20 20:51:08

Net Medical Center



P. 1

# 読影報告書【CT】

病院

内科

依頼医： 先生

患者名：

年齢：79歳 性別：女性

患者ID：

検査日：2012/08/20

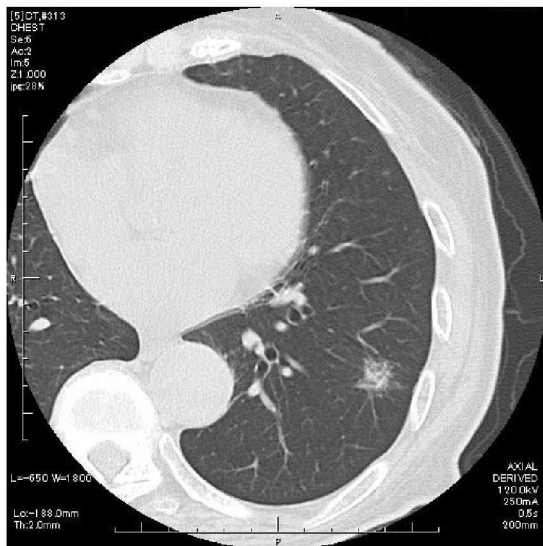
検査番号：

検査方法：CT 単純

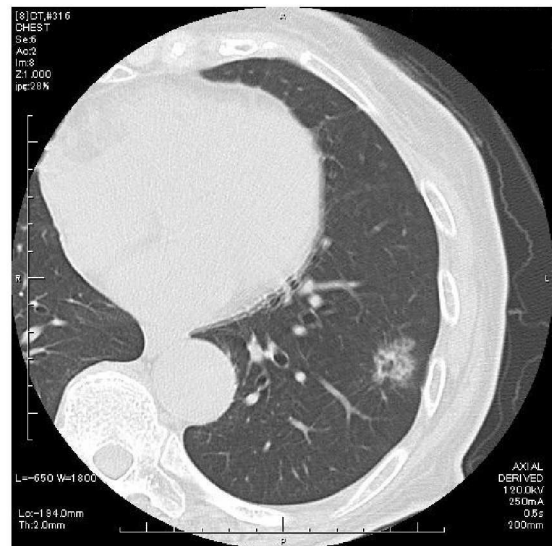部位：CHEST

## キ一画像

No. 1



No. 2



No. 3

