

## 読影報告書【CT】

---

患者名：	年齢：75 歳	性別：女性
患者ID：		
検査日：2012/08/20	検査番号：	
検査方法：CT 単純	部位：CHEST	

---

### 臨床診断名・検査目的

びまん性汎細気管支炎  
血痰

### 所見

右中葉や左舌区には細気管支拡張及び壁肥厚，小粒状影を認め，一部に粘液栓を認めます。含気が低下しています。

右上葉 S2や左下葉にも見られ，既知のびまん性汎細気管支炎の所見と考えます。

両下葉内側には限局した濃度上昇域を認め活動性炎症を見ている可能性があります。

胸水，有意なリンパ節腫大を認めません。

肝嚢胞を認めます。

その他，特記事項ありません。

### 読影結果

びまん性汎細気管支炎  
両下葉内側に活動性炎症疑い

---

読影医： 2012/08/20 10:36:06

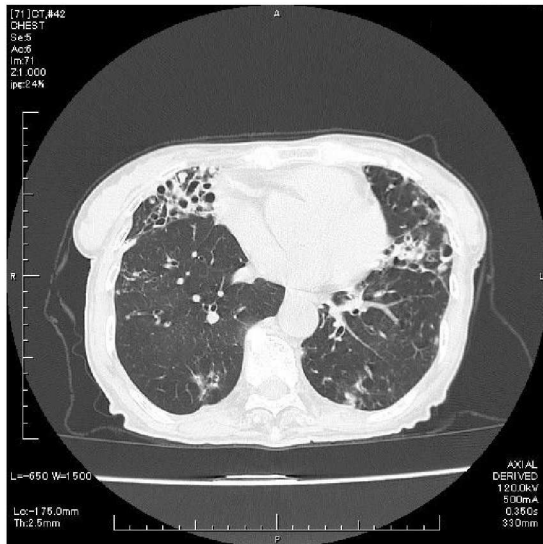
# 読影報告書【CT】

患者名：  
患者ID：  
検査日：2012/08/20  
検査方法：CT 単純

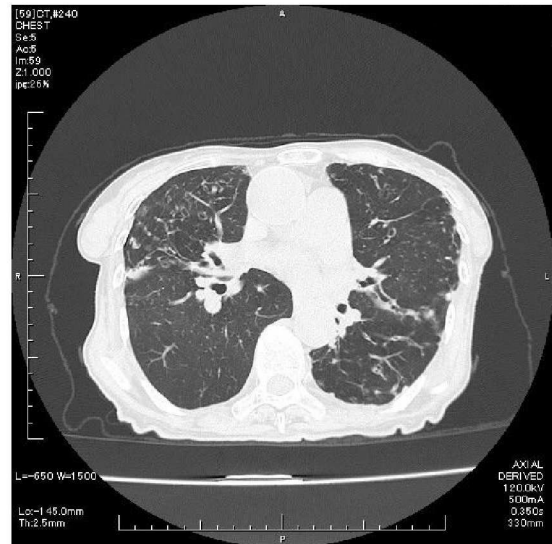
年齢：75 歳 性別：女性  
検査番号：  
部位：CHEST

## キ一画像

No. 1



No. 2



No. 3

