

読影報告書【CT】

外科

依頼医：

先生

患者名： 年齢：74 歳 性別：女性
患者ID：
検査日：2012/08/20 検査番号：
検査方法：CT 単純 部位：CHEST

臨床診断名・検査目的

急性肺炎疑い, COPD

8/17 きついととの主訴で受診。左背部痛の訴えあり。8/18再診, きつい, 左背部痛の訴え

H22.2月 他院で胸部CT 間質性肺炎・気管支拡張症の診断あり

所見

亀背の状態です。

右中下葉, 左舌区下葉を主として著明な気管支拡張を認め, 壁肥厚, 周囲consolidation, すりガラス影を伴っています。一部では拡張気管支内の粘液貯留・粘液栓も伴っています。慢性炎症性変化を伴った気管支拡張症の状態と考えますが, consolidation部は肺炎を併発している可能性があります。部位からは非結核性抗酸菌症も鑑別に挙げられます。精査御検討下さい。

少量両側胸水を認めます。

縦隔にはLNsが目立ちますが, 炎症に伴う反応性腫大を疑います。

心拡大を認めます。

肝左葉に嚢胞を認めます。

描出右腎にも小嚢胞があるようです。

読影結果

慢性炎症性変化を伴った気管支拡張症；R/O 非結核性抗酸菌症
心拡大

読影医：

2012/08/20 09:33:53

Net Medical Center



P. 1

読影報告書【CT】

外科

依頼医：

先生

患者名：

年齢：74 歳

性別：女性

患者ID：

検査日：2012/08/20

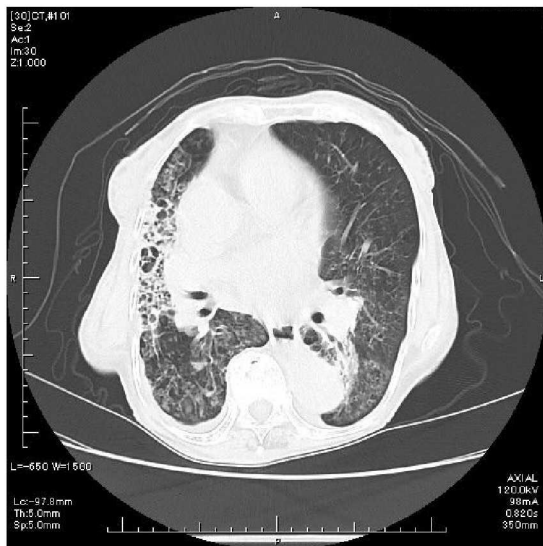
検査番号：

検査方法：CT 単純

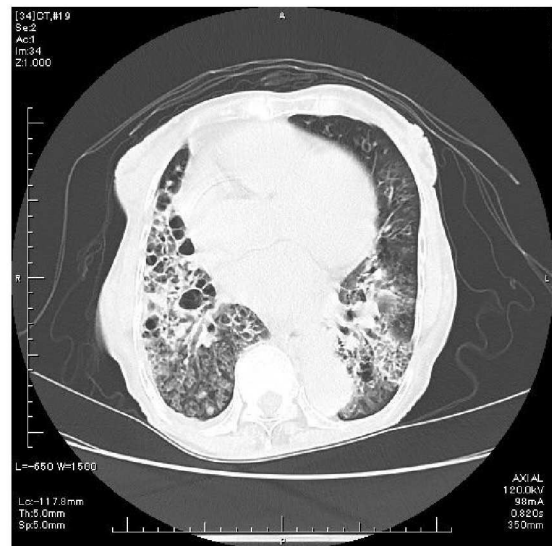
部位：CHEST

キ一画像

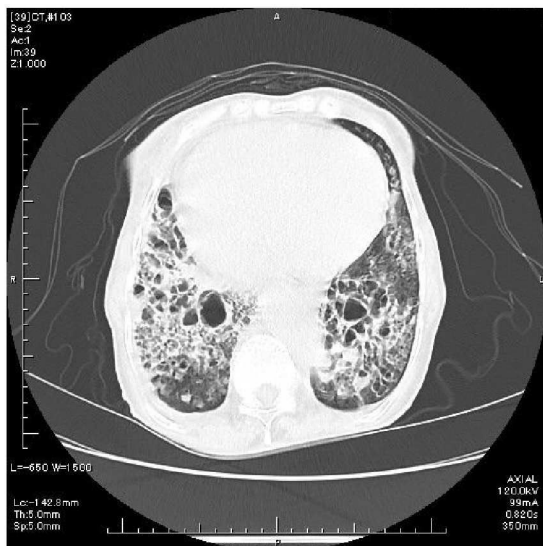
No. 1



No. 2



No. 3



No. 4

