

読影報告書【CT】

内科()

依頼医：

先生

患者名： 年齢：84歳 性別：男性
患者ID：
検査日：2012/08/16 検査番号：
検査方法：CT 単純 部位：頭部

臨床診断名・検査目的

頭部打撲，外傷性脳出血疑い

所見

前回CT（検査ID：450 2012/06/15検査分）と比較しました。

頭蓋内に出血など外傷性病変を認めません。明らかな骨折なし。
両側大脳白質に慢性虚血性変化と思われる斑状の低吸収域を認めます。
左基底核に慢性期ラクナ梗塞を認めます。
右眼球硝子体内の出血？と思われる高吸収域が増加しています。

読影結果

頭蓋内に明らかな外傷性病変なし。
慢性虚血性変化，慢性期梗塞
右眼球内高吸収域の増加

読影医： 2012/08/17 09:10:31

Net Medical Center



P. 1

読影報告書【CT】

内科()

依頼医:

先生

患者名:

年齢: 84 歳

性別: 男性

患者ID:

検査日: 2012/08/16

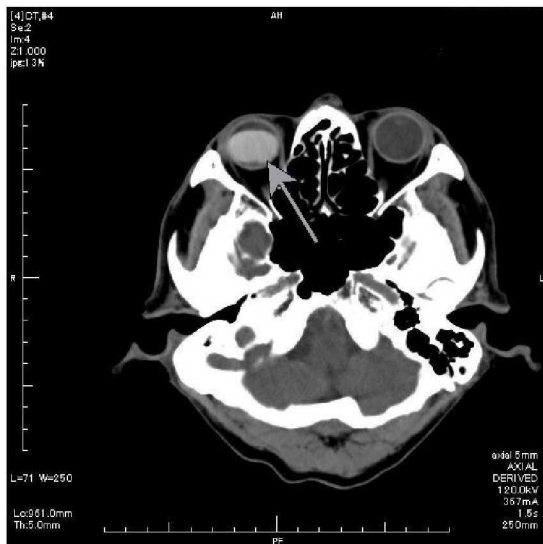
検査番号:

検査方法: CT 単純

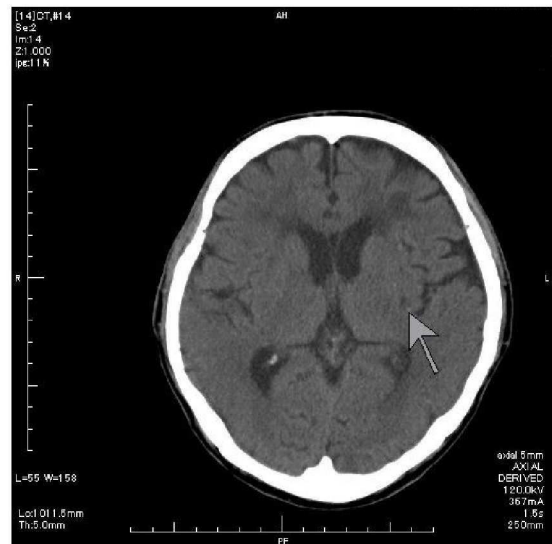
部位: 頭部

キ一画像

No. 1



No. 2



No. 3

