

# 読影報告書【MR】

病院

脳神経外科

依頼医：

先生

患者名：

年齢：64 歳

性別：女性

患者ID：

検査日：2011/07/11

検査番号：

検査方法：MR 造影

部位：頭部

## 臨床診断名・検査目的

脳腫瘍

頭痛で前医を受診。頭部CTにて右側頭葉内側に造影される病変を認め、周囲に広範な浮腫を伴っています。精査目的です。

## 所見

右側脳室三角部付近に広範囲な浮腫を伴う造影腫瘍が見られます。このほかには頭蓋内に腫瘍をみとめません。側脳室三角部は変形が見られますが、やはり脳実質内の腫瘍と思われず。拡散強調像やADCではあまりはっきりとした異常はありません。髄芽腫や転移性脳腫瘍などの脳腫瘍が疑われます。

MRAで頭蓋内主幹動脈に明らかな狭窄や動脈瘤を認めません。

## 読影結果

右頭頂葉脳腫瘍

読影医：

2011/07/11 22:08:00

Net Medical Center



P. 1

# 読影報告書【MR】

病院

脳神経外科

依頼医：

先生

患者名：

年齢：64 歳

性別：女性

患者ID：

検査日：2011/07/11

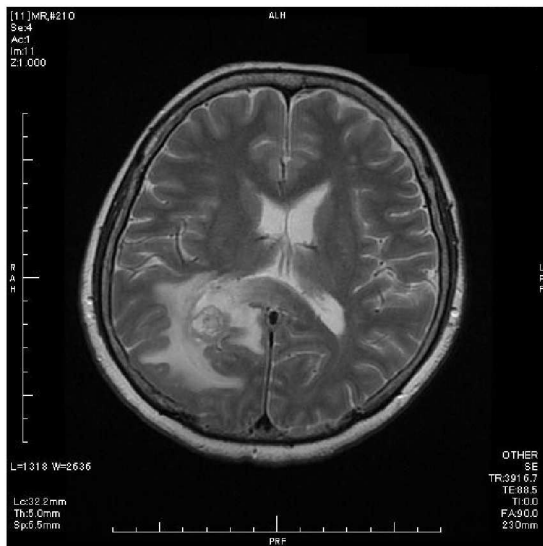
検査番号：

検査方法：MR 造影

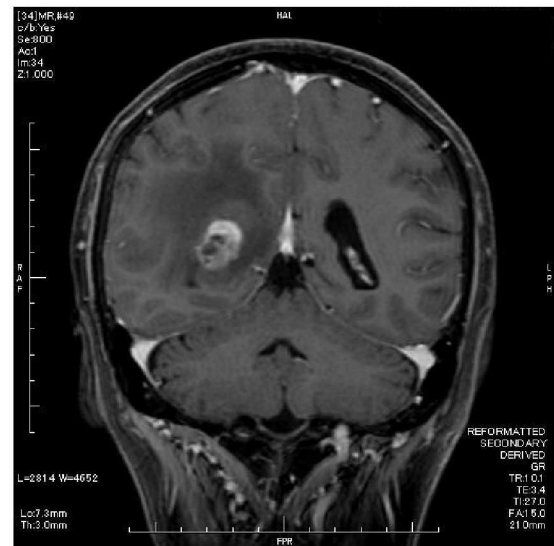部位：頭部

## キ一画像

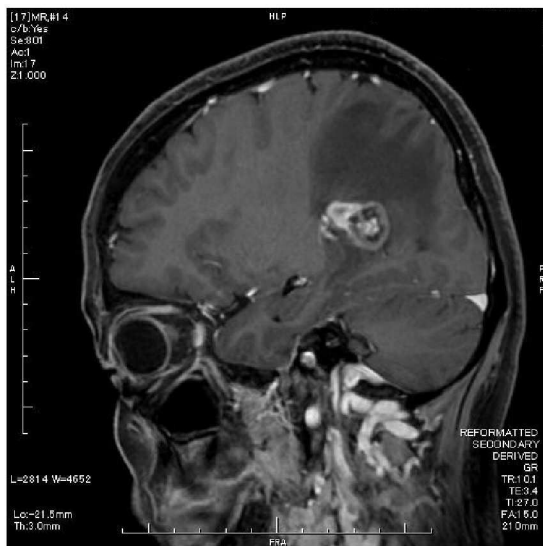
No. 1



No. 2



No. 3



No. 4

