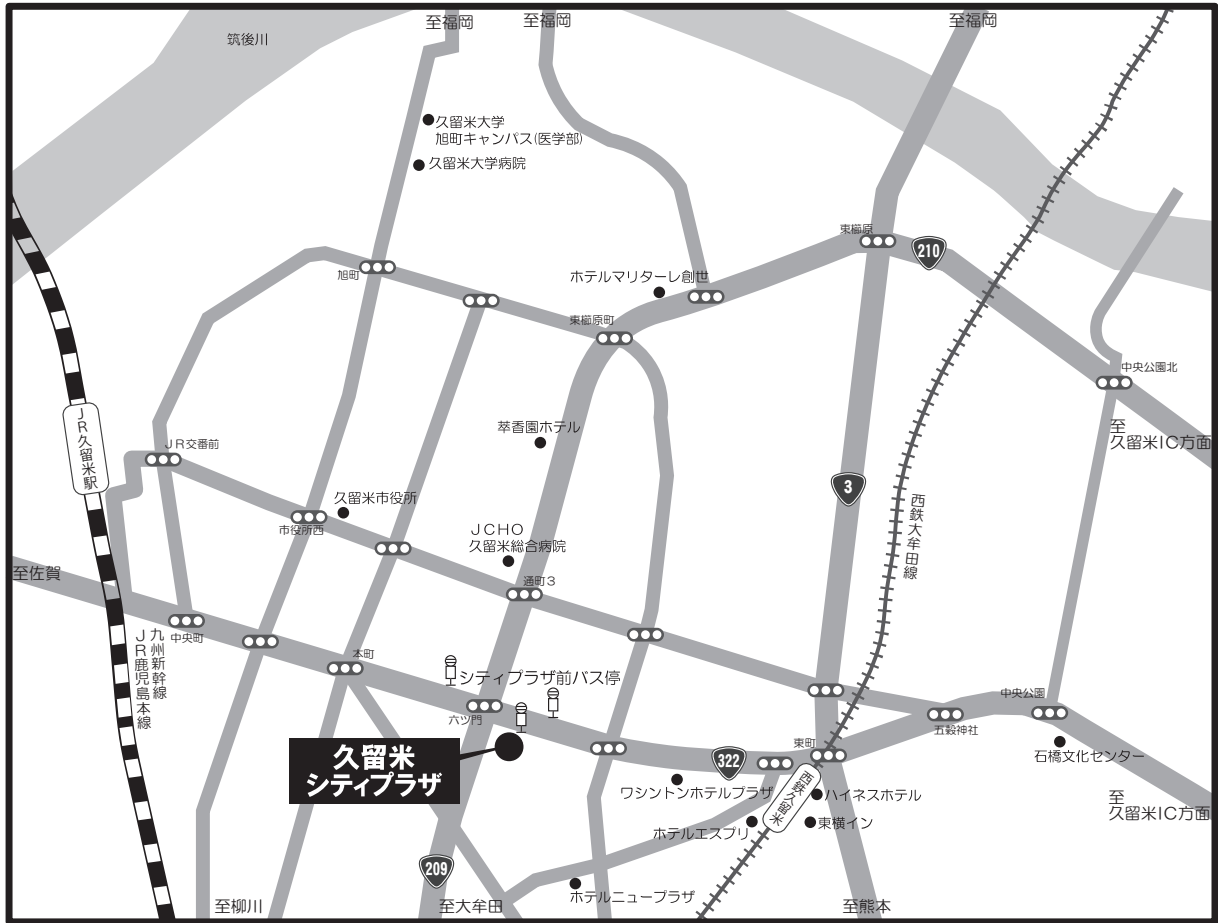


交通のご案内



久留米シティプラザ

〒830-0031 福岡県久留米市六ツ門町 8-1

TEL 0942-36-3000 FAX 0942-36-3087

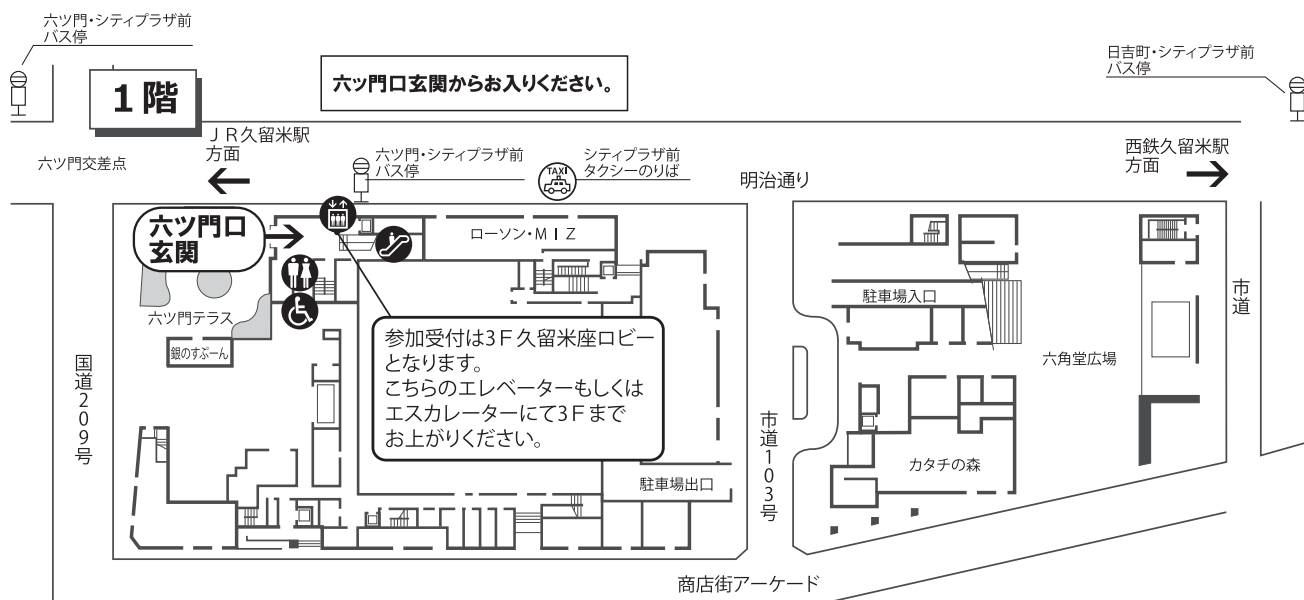
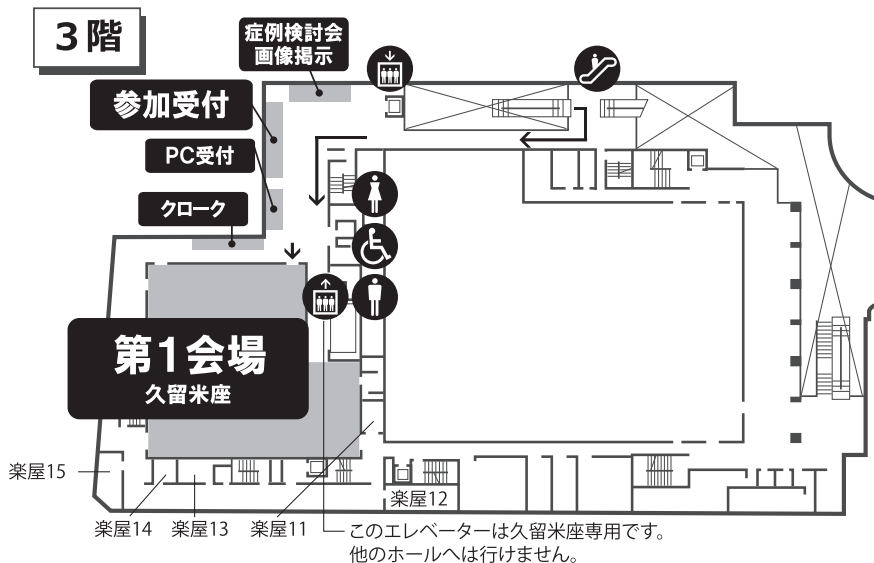
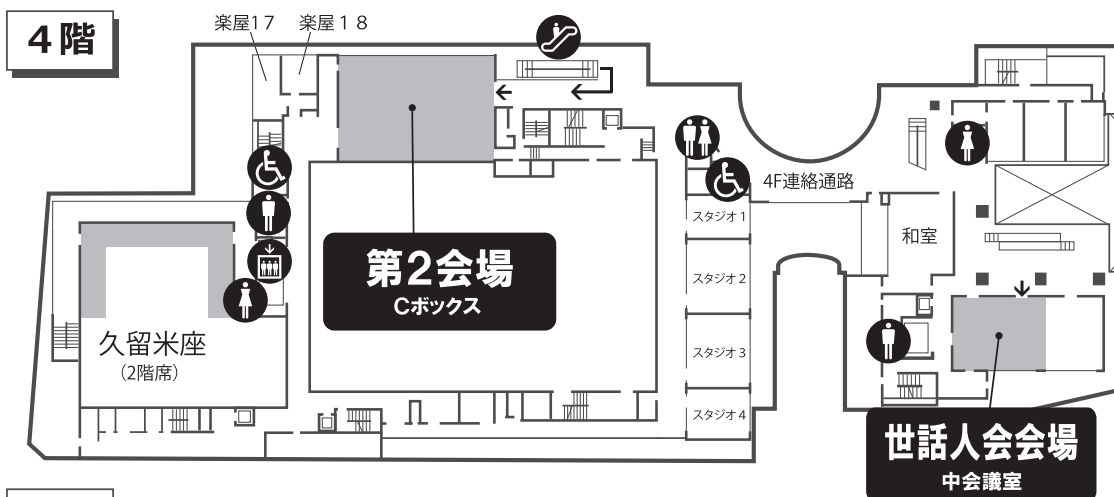
- 高速バスで福岡空港から「六ツ門・シティプラザ前」バス停まで約 50 分
- 新幹線で JR 博多駅から JR 久留米駅まで約 17 分
- 西鉄電車で西鉄福岡（天神）駅から西鉄久留米駅まで約 30 分
- 西鉄久留米駅からタクシー約 4 分、路線バス約 5 分、徒歩約 10 分
- JR 鹿児島本線で JR 博多駅から JR 久留米駅まで約 35 分
- JR 久留米駅からタクシー約 7 分、路線バス約 10 分、徒歩約 20 分
- 自動車ですり久留米 I.C. から約 15 分
- 地下駐車場あり（114 台）

※最初の 1 時間は 200 円 以後 30 分ごとに 100 円

（4 時間以上 12 時間以内 800 円。12 時間以降は 1 時間ごとに 100 円）

近隣の駐車場は『くるっパナビ』（<http://www.parkinfor.kurume.jp.net>）
をご参照ください

会場案内図



お知らせとお願い

発表者・参加者へのご案内

1. 一般演題の講演時間は、一部演題を除き発表5分（2例以下の症例報告は4分）、討論2分です。時間厳守をお願いいたします。
2. 発表の形式は当方が準備するPCでのプレゼンテーションのみに限ります。ご自身持込のPCでのプレゼンテーションには対応できません。光学スライドやビデオも使用できません。下記の要領で発表データを当日ご準備ください。スライド枚数に制限はありませんが、時間内に発表が終了するようにご留意下さい。
 - 発表データはWindows版のPowerPoint 2007、2010、2013に対応しています。Macで作成された方は、Windowsフォーマットに変換後、あらかじめWindows上での動作確認をお願いします。受付用PCには変換機能はございません。
 - メディアはUSBメモリあるいはCD-Rでお持ちください。USBメモリをお勧めします。MO、ZIP、FDD等は受付できません。
 - CD-Rの場合にはdisk at onceで書き込み、ファイナライズした状態でお持ち下さい。
 - メディアに保存した発表データが他のPCでも認識できることを事前にご確認下さい。
 - PowerPointの動画機能は使用できません。Windows標準ではない特殊と思われるプラグインやフォントの使用はご遠慮下さい。音声、効果音は会場のスピーカーに出力できません。
 - ファイル名は、下記のように「演題番号 発表者氏名（姓）」というファイル名をつけて下さい。文字は全て英数字をご使用下さい。なお、演題番号はプログラムに記載されている番号です。

例）演題番号47発表者 山田太郎のファイルの場合 → 47YAMADA.ppt 又は.pptx

3. 発表セッションの開始60分前までに、「PCデータ受付」（3階・久留米座ロビー）にて受付を済ませ、発表データの確認を行って下さい。なお、2日目の最初のセッション（第1会場は消化管Ⅰ、第2会場は神経・頭頸部Ⅰ）の演者の方は、できるだけ1日目のうちにPCデータ受付を行っていただきますようにご協力をお願いいたします。2日目の他のセッションにつきましても、1日目にPCデータ受付を行って頂く事は可能です。
4. 当日、会場においてはデータ修正用PCの準備はございません。修正される方は、各自で行って下さい。
5. 講演時のPC操作は演者にて行っていただきます。演台にモニター、キーボード、マウスを用意いたします。
6. 発表データは、学会終了後に事務局にて責任を持って消去いたします。
7. 持込データに関しましては、あらかじめウイルスチェックを必ずお願いいたします。

そ の 他

1. 参加受付にて開場整理費（1,000円。会員・非会員共通です）をお支払の上、ネームカードをお受け取り下さい。
2. 参加受付及びPCデータ受付は久留米シティプラザ3階・久留米座ロビーにて行います。受付開始時間は6月10日(土)は11時45分より、6月11日(日)は8時00分（第2会場のオープンは9時）からとなります。
3. 会場は、第1会場は3階・久留米座、第2会場は4階・Cボックスです。
4. 特別講演は6月10日(土) 15時40分より第1会場（久留米座）にて行います。
5. 症例検討会は6月10日(土) 16時45分より第1会場（久留米座）にて行います。
6. 世話人会は6月10日(土) 18時10分より4階・中会議室にて行います。
7. 総会は6月11日(日) 9時30分より第1会場（久留米座）にて行います。
8. 症例検討会のフィルムは、3階総合受付近くに掲示します。
なお、日本医学放射線学会九州地方会ホームページにおいても症例の閲覧が可能です。

<http://www.nmed-center.co.jp/radiol-q-chihoukai/>
9. 第1、第2会場内での飲食は禁じられております。
10. クロークは3階・久留米座ロビーに設置します。
11. 久留米シティプラザは指定の喫煙場所以外はすべて禁煙となっております。ご協力下さい。

日 程

6月10日（土）

【第1会場（久留米座）】

12：40～	開会の辞	
12：45～13：09	胸部Ⅰ	座長：鷺山幸二（九州大・放）
13：10～13：34	胸部Ⅱ	座長：荻原幸宏（県立島原病院）
13：36～14：13	腹部Ⅰ	座長：幸秀明（熊本大・放）
14：14～14：51	腹部Ⅱ	座長：山口健（佐賀大・放）
14：52～15：28	腹部Ⅲ	座長：伊良波裕子（琉球大・放）
15：40～16：40	特別講演	座長：安陪等思（久留米大・放）
16：45～18：00	症例検討会	司会：長田周治（久留米大・放） 角明子（久留米大・放）

【第2会場（Cボックス）】

12：45～13：29	IVR・心大血管	座長：村上優（産業医大・放）
13：31～14：04	核医学	座長：谷淳至（鹿児島大・放）
14：06～14：39	治療Ⅰ	座長：松延亮（福岡大・放）
14：40～15：20	治療Ⅱ	座長：辻千代子（高木病院）

【4階・中会議室】

18：10～	世話人会
--------	------

6月11日（日）

【第1会場（久留米座）】

8：30～9：30	指導者講習会	
9：30～9：45	総会	
9：50～10：20	消化管Ⅰ	座長：遠藤公彦（宮崎大・放）
10：21～10：51	消化管Ⅱ	座長：中島力哉（白十字病院）
10：53～11：17	生殖器	座長：平田健一郎（熊本大・放）
11：19～11：44	骨軟部	座長：近藤哲矢（佐賀大・放）
11：45～	閉会の辞	

【第2会場（Cボックス）】

10：00～10：31	神経・頭頸部Ⅰ	座長：掛田伸吾（産業医大・放）
10：32～11：04	神経・頭頸部Ⅱ	座長：梶尾理（九州大・放）
11：05～11：39	神経・頭頸部Ⅲ	座長：田上秀一（久留米大・放）

6月10日(土)

第1会場(久留米座)

開会の辞 12:40~

胸部Ⅰ 12:45~13:09 座長:鷺山幸二(九州大・放)

1. 肺コクシジオイデス症の1例

長崎医療セ・放:志方真妃、藤本俊史、宮崎敦史、牧野謙二、
峯聡美、中島慶

同・病理診断科:伊東正博

同・呼吸器外科:田川努

同・呼吸器内科:岩永直樹

長崎みなとメディカルセンター:御手洗和範

2. 肺粘表皮癌の一例

中津市民病院・放:村山僚、村山佑里子、下川知美、日高啓

同・呼吸器外科:福山康朗

同・病理:山本一郎

3. Idiopathic diffuse dendriform pulmonary ossification の一例

大分県立病院・放:佐藤晴佳、柏木淳之、小松栄二、前田徹

大分大・放:岡田文人、松本俊郎、森宣

同・呼吸器内科:水上絵理、門田淳一

4. 中葉無気肺を来した気管気管支骨軟骨形成症の一例

産業医大・放:平野七津美、青木隆敏、上野碧、寺澤岳、
林田佳子、興梶征典

同・呼吸器内科:内村圭吾、矢寺和博

同・第二病理:名和田彩、中山敏幸

胸部Ⅱ 13:10~13:34 座長:荻原幸宏(県立島原病院)

5. 孤立性肺線維平滑筋腫性過誤腫の1例

宮崎大・放:増田梨絵、中田博、遠藤公彦、平井俊範

同・呼吸器・乳腺外科:富田雅樹

同・病理診断科:盛口清香

6. 縦隔に発生した濾胞樹状細胞肉腫の一例

大分大・放：大地克樹、中山朋子、岡田文人、松本俊郎、
森 宣

同・呼吸器内科：内田そのえ、宇佐川佑子、門田淳一

同・病理：駄阿 勉、横山繁生

7. PTTM (pulmonary tumor thrombotic microangiopathy) の2例

鹿児島大・放：長野広明、内匠浩二、袴田裕人、福倉良彦、
吉浦 敬

同・心臓血管内科：宮永 直、窪田佳代子

8. 乳腺管状癌の1例

宗像医師会病院・放：古柳貴史、西牟田雄祐、増成 暁、本岡 慎、

同・乳腺外科：塩谷聡子

同・外科：前川宗一郎

福岡大学筑紫病院・病理部：原岡誠司

腹部 I 13:36~14:13 座長：幸 秀 明 (熊本大・放)

9. IPNB (intraductal papillary neoplasm of bile duct) と診断された肝腫瘤の一例

九州医療セ・放：甲斐亮三、筒井佳奈、忽那明彦、久富栄子、
境 昌宏、原田詩乃、古谷清美

同・肝胆膵外科：高見裕子、才津秀樹

同・病理：林 博之

10. IgG4 関連脾病変と思われた一例

中津市民・放：村山佑里子、村山 僚、下川知美、日高 啓

同・外科：古澤敬子、上原英雄

同・消化器内科：宮ヶ原典、横田昌樹

同・病理診断科：山本一郎

11. 急性腹症で発症した副脾茎捻転の1例

浜の町病院・放：池 俊浩、角南俊也、下村悠太郎、亀井僚太郎、
平峯慶子、舛本博史、松浦隆志

同・外科：安藤鉄平、許斐裕之

同・病理診断科：本下潤一

12. 肝原発と考えられた神経内分泌腫瘍の1例

九州労災病院・放：糸山昌宏、平田 文、保利治子、山口俊博、
栗野晴夫

同・外科：中島 洋

同・病理診断科：槇原康亮、久岡正典

13. CT perfusion を用いた肝右葉グラフトのうっ血領域の血行動態解析
九州大・臨放：森田孝一郎、西江昭弘、浅山良樹、石神康生、
牛島泰宏、柿原大輔、藤田展宏、石松慶祐、
高尾誠一郎、本田 浩

14. 脾腫瘍（Sclerosing angiomatoid nodular transformation (SANT)）の1例
九州医療セ・放：忽那明彦、甲斐亮三、筒井佳奈、久富栄子、
境 昌宏、原田詩乃、増田敏文、古谷清美、
黒岩俊郎、安森弘太郎
同・外科：高見裕子、才津秀樹
同・病理：河内茂人

腹部Ⅱ 14：14～14：51 座長：山 口 健（佐賀大・放）

15. 巨大肝血管脂肪腫の一例
北九州市立医療セ・放：楠 正興、高山幸久、松浦由布子、米澤政人、
田中厚生、渡辺秀幸
同・外科：阿部祐治
同・病理診断科：田宮貞史
九州大・病理診断科：古賀 裕

16. 外傷7年後に感染性脾仮性嚢胞を発症した一例
聖マリア病院・放：菰原美由紀、松浦泰雄、小森哲士、出原眞理加、
小栗修一、平田展章、桂木 誠、平田秀紀
同・消化器内科：柴田 翔
同・消化器外科：平川雄介
同・病理科：木村芳三、檜垣浩一

17. 右下腹部や腸間膜に多数の病変を認め、腹腔鏡下試験切除術にて異所性肝細胞癌と考えられた1例
福岡大・放：高木愛子、武藤絵美、坂本桂子、品川喜紳、
浦川博史、藤光律子、吉満研吾
同・消化器外科：加藤大祐、中島 亮
同・病理：竹下盛重、青木光希子

18. 低体温症死亡例のCT所見
九州大・法医学：進政太郎、池田典昭
同・臨放：牛島泰宏、神谷武志、鷺山幸二、山崎誘三、
本田 浩
同・分子イメ：川波 哲

19. セフトリアキソン（CTRX）による偽胆石症で胆嚢炎、胆管炎を発症した一例

長崎大・放：田崎裕太郎、上谷雅孝

聖フランシスコ病院・放：磯本一郎

同・内：松本道彦

20. ニボルマブ投与後に胆管炎を発症した1例

九州がんセ・画診科：平木嘉樹、久保雄一郎、岩政理花、染原有希子、

甲斐聖広、陣内三佳子、澤本博史、篠崎賢治

同・消化器・肝胆膵内科：杉本理恵

同・病理診断科：田口健一

腹部Ⅲ

14：52～15：28

座長：伊良波 裕 子（琉球大・放）

21. 膵管内発育を呈したAFP産生膵腫瘍の1例

鹿児島大・放：中野 翼、熊谷雄一、福倉良彦、吉浦 敬

22. 膵癌との鑑別が困難であった腫瘍形成性膵炎の一例

佐賀県医療セ好生館・放：菊池嘉朋、岡本大佑、安座間真也、西原雄之介、

三田村知佳、宮本晃多、岸川浩尚、相部 仁

同・肝臓胆嚢膵臓外科：北原賢二

同・病理：木戸伸一

23. 膵内多発結節像を呈した自己免疫性膵炎の1例

済生会福岡・放：田畑公佑、瀬戸口太郎、川野倫作、鳥羽隆史、

松本俊一

同・膵胆内：橋本理沙、松本一秀、明石哲郎

24. 破裂脾仮性動脈瘤からの hemosuccus pancreaticus が CT で造影剤の血管外漏出として描出され TAE した1例

新小倉病院・放：中村由香里、平方良輔

同・内科：宮城友豪

同・外科：外園幸司、山崎 徹

25. FDG-PET/CT が診断の一助となった肝血管筋脂肪腫に悪性腫瘍を合併した1例

熊本大・放：溝尻智大、津田紀子、白石慎哉、坂本 史、

中川雅貴、平田健一郎、幸 秀明、山下康行

同・病理：大園一孝、安里嗣晴

26. オクトレオスキャンを施行したNETの1例

JR九州病院・放：白石直孝

同・消化器内科：光岡浩志

同・病理：濱田哲夫

特別講演

15:40~16:40

座長：安 陪 等 思（久留米大・放）

「ここまでわかる！位相を用いた MR 画像」

宮崎大学医学部病態解析医学講座放射線医学分野

教授 平 井 俊 範 先生

症例検討会

16:45~18:00

司会：長 田 周 治（久留米大・放）
角 明 子（久留米大・放）

第2会場 (Cボックス)

IVR・心大血管 12:45~13:29 座長：村上 優 (産業医大・放)

27. 動脈塞栓術を施行した骨盤内動静脈奇形の一例
九州医療セ・放：筒井佳奈、甲斐亮三、忽那明彦、久富栄子、
境 昌宏、原田詩乃、増田敏文、古谷清美、
安森弘太郎
同・血管外科：小野原俊博
28. 肝円索より肝切除術前門脈塞栓術を施行した3例
熊本大・画診：高田千太郎、田村吉高、池田 理、山下康行
同・消外：馬場秀夫
29. 子宮頸癌術後再発による腸骨動脈仮性瘤破裂に対して塞栓術・ステントグラフト留置で
治療し得た1例
県立宮崎病院・放：福里幸子、村中貴浩、川崎裕平、山口健一郎、
小玉隆男
30. Dual catheter technique を用いて塞栓術を行った先天性肝内門脈体静脈短絡の1例
鹿児島大・放：瀬之口輝寿、林 完勇、長谷川知仁、吉浦 敬
同・小児外科：川野孝文、加治 建、家入里志
31. 新生児期冠動脈 CT 17例の検討
こども病院・放：小田原裕子、川村暢子
同・循環器科：石川司朗
32. 大動脈周囲と心外膜に再発病変を来した多発血管炎性肉芽腫症の一例
熊本大・画診：宮脇真理、平田健一郎、幸 秀明、尾田済太郎、
宇都宮大輔、中浦 猛、山下康行
同・呼内科：坂本安見子、岡本真一郎、興梠博次
33. Stanford A型急性大動脈解離に合併した肺動脈周囲血腫の2例
佐賀県医療セ好生館・放：宮本晃多、安座間真也、岸川浩尚、菊池嘉朋、
三田村知佳、岡本大佑、西原雄之介、相部 仁、
同・心臓血管外科：内藤光三

34. Tc-99m MIBI が集積した原発性肝細胞癌の1例
宮崎大・放：服部洋平、水谷陽一、寺田珠沙、長町茂樹、
平井俊範
同・肝臓内科：小牧優里
同・内分泌内科：清水浩一郎
35. F-18 NaF PET/CT における加齢による正常骨集積変化の検証
九州大・臨放：北村宜之、馬場真吾、磯田拓郎、染原 涼、
田原圭一郎、本田 浩
同・保健：佐々木雅之
36. 視知覚・視空間認知機能障害を主訴にて来院、画像検査にて
Posterior Cortical Atrophy (PCA) が疑われた一例
熊本再春荘病院・放：遊佐 瞳、丸山夏樹、古閑幸則
同・神内：本多由美、上山秀嗣
37. 筋萎縮性側索硬化症における I123-FP-CIT の SPECT 所見
大牟田病院・放：平井徹良、上田智弘、平田智佳子、熊副洋幸
同・神経内科：渡邊暁博、荒畑 創、河野祐治、笹ヶ迫直一
佐賀大・放：大塚貴輝、入江裕之
38. 甲状腺癌術後の胸腺過形成と考えられた一例：FDG-PET/CT と I-131 SPECT/CT との比較
鹿児島大・放：谷 淳至、神宮司メグミ、吉浦 敬
鹿児島県立大島病院：中條正豊

39. 放射線治療に伴う痛みの緩和の予測因子
熊本大・放：齊藤哲雄、東家 亮、松山知彦、ニノ村聖、
大津家裕仁、大屋夏生
熊本医療セ・放：富高悦司
40. オリゴ肝転移に対する炭素イオン線治療
九州国際重粒子セ：戸山真吾、塩山善之、末藤大明、篠藤 誠、
寺嶋広太郎
41. 血管内浸潤を伴う巨大肝細胞癌に対し陽子線治療を施行した一例
久留米大・放：氷室秀知、淡河恵津世、金子 崇、宮田裕作、
村木宏一郎、辻千代子、服部睦行、江藤英博、
安陪等思
同・病理：武内正紀、中島収、矢野博久、鹿毛政義
メディボリス医学研究財団がん粒子線治療研究セ：有村 健、菱川良夫

42. Ⅲ期非小細胞肺癌に対するハイパーサミアを同時併用した化学放射線療法の治療成績
産業医大・放：河野裕一郎、大栗隆行、矢原勝哉、戸村恭輔、
中原惣太、垣ノ内祥、興侶征典
戸畑共立病院・がん治療セ：今田 肇

43. 全身に多発する有痛性骨転移に対して、外照射による放射線治療が奏功した2例
琉球大・放：牧野 航、平安名常一、前本 均、草田武朗、
椎名秀樹、有賀拓郎、村山貞之

治療Ⅱ 14：40～15：20 座長：辻 千代子（高木病院）

44. 放射線治療が有効であった Rosai-Dorfman 病の1例
長崎医療セ：中武美香
長崎大・放：中村太祐、武田達哉、田崎裕太郎、高比良飛香、
江川亜希子、山崎拓也、上谷雅孝

45. 食道癌 CRT 後の縦隔リンパ節再発に対し重粒子線治療を施行した1例
九州大・臨放：高木正統、浅井佳央里、平田秀成、吉武忠正、
大賀才路、野元 諭、本田 浩
九州国際重粒子セ：篠藤 誠、塩山善之

46. 左鎖骨上窩リンパ節転移を伴う子宮癌症例の検討
熊本大・放：大津家裕仁、松山知彦、二ノ村聖、斉藤哲雄、
東家 亮、大屋夏生

47. 脳転移に対する SIB 法を用いた全脳照射の治療成績
九州大・臨放：上原隆治、吉武忠正、大賀才路、野元 諭、
浅井佳央里、平田秀成、中島孝彰、高木正統、
佐々木智成、本田 浩

48. 膀胱用超音波装置による膀胱容量測定の精度検討
嬉野医療セ・放：平川浩一、坂本綾美、福田雅敏、福井健一郎、

49. 当院における前立腺癌に対する IMRT の治療成績
福岡大・放：赤井智春、松延 亮、中根慎一郎、長町茂樹、
吉満研吾
同・泌尿器科：入江慎一郎、田中正利

世話人会【4階・中会議室】 18：10～

6月11日(日)

第1会場(久留米座)

指導者講習会 8:30~9:30

福岡大学医学部 放射線医学教室
主任教授 吉満研吾先生

総会 9:30~9:45

消化管 I 9:50~10:20 座長:遠藤公彦(宮崎大・放)

50. 急性虫垂炎が原因と考えられた前腹壁膿瘍の1例

福岡東医療セ・放:和田憲明、笠井尚史、進村明子、白川友子、
古屋暁生
同・消化器・肝臓内科:田中宗浩
同・外科:辻田英司

51. 食道に多発した扁平上皮乳頭腫の1例

JCHO九州病院・放:牧瀬智、平賀聖久、渡部浩史、井上公代、
牧角健司、渥美和重、宮嶋公貴、水島明
同・病理:笹栗毅和

52. 胃に発生した Plexiform angiomyxoid myofibroblastic tumor の1例

別府医療セ・放:山之内寅彦、井上昭宏
同・消化器内科:杉田真一
同・消化器外科:廣重彰二
同・病理:吉河康二

53. 大腸鋸歯状病変の癌化が疑われた横行結腸癌の一例

九州がんセ・放:染原有希子、上田真信、内田耕栄、甲斐聖広、
篠崎賢治、太田光彦
同・病理:田口健一

54. 再発食道癌に対するサルベージ ESD の初期経験

九州大・臨放:村木俊夫、鶴丸大介、宮坂光俊、大賀才路、
浅山良樹、本田浩
同・消化器・総合外科:沖英次

55. 豊富な粘液基質が画像に反映された胃 plexiform fibromyxoma の1例

九州大・臨放：高尾誠一郎、森田孝一郎、西江昭弘、浅山良樹、
石神康生、牛島泰宏、柿原大輔、藤田展宏、
石松慶祐、本田 浩

同・臨床腫瘍外科：大内田研宙

同・病態機能内科学：江崎幹宏

同・形態機能病理学：山元英崇、佐伯 潔

56. 食道原発血管腫の一例

久留米大・放：坂元りえ、角 明子、安陪等思

同・外科：田中寿明

同・病理：杉田保雄

済生会大牟田・放：迫田 順

57. 小腸穿孔および頭部腫瘤にて発見された ATL/L リンパ腫型の一例

佐賀大・放：米倉卓尚、水口昌伸、野尻淳一、入江裕之

同・一般・消化器外科：古賀靖大

同・血液・腫瘍内科：木村晋也

同・病理：甲斐啓太

58. 下血を契機に診断された子宮内膜症由来明細胞腺癌の一例

熊本大・画診：神戸あゆみ、田口奈留美、伊牟田真功、山下康行

熊本県総合保健セ：土亀直俊

59. 空腸穿孔を契機に診断されたガストリノーマの一例

琉球大・放：山形 航、渡口真史、伊良波裕子、椿本真穂、

山城恒雄、村山貞之

60. 嚢胞成分が目立った子宮腺筋腫の1例

JCHO 九州病院・放：渡部浩史、宮嶋公貴、牧瀬 智、渥美和重、
井上公代、牧角健司、平賀聖久、水島 明

同・産婦人科：東條伸平、衛藤貴子

同・臨床病理検査科：笹栗毅和

61. Breus' mole の一例

産業医大・放：塚本 純、林田佳子、大成宣弘、掛田伸吾、
青木隆敏、興梶征典

同・産婦人科：西村和郎、柴田英治

同・病理診断科：田崎貴嗣、松山篤二

62. 鼠径部子宮内膜症の一例

済生会八幡・放：野村大輔、野見山弘行、赤司一義
同・外科：長谷川博文
同・病理診断科：原武讓二

63. 腎移植後リンパ増殖性疾患と考えられた子宮頸部悪性リンパ腫の1例

福岡日赤：日野将吾、盧 徳鉉、松尾芳雄、高津憲之、
西岡亜祐子
同・産婦人科：遠城幸子、吉田紘子
同・病理診断科：西山憲一

骨軟部

11：19～11：44

座長：近 藤 哲 矢 (佐 賀 大・放)

64. 股関節異所性骨化の3例

済生会熊本・放：柏木 寧、門田正貴、吉田絵里、長谷川秀水、
安田 剛、重松良典、荒川昭彦
同・整形外科：安楽喜久

65. 骨転移と鑑別を要した過形成骨髄の一例

唐津日赤：澁木紗季、眞武邦茂、高橋行彦、福田真弓、
大嶋かおり
同・病理：明石道昭
同・整形外科：増田圭吾
同・呼吸器外科：黒木英男、森藤良浩

66. PET/MRI が病変内部の評価に有用であった胸壁由来軟部腫瘍の1例

九州大・臨放：日野卓也、神谷武志、鷺山幸二、山崎誘三、
本田 浩
同・分イ：川波 哲、渡邊祐司
同・形態機能病理学：大塚 洋
同・保健学：藪内英剛

67. Sclerotic lipoma の1例

鹿児島大・放：平原充穂、中條正典、福倉良彦、米山知秀、
上村清央、吉浦 敬
同・整形外科学：永野 聡
同・病理学：平木 翼

閉会の辞

11：45～

第2会場 (Cボックス)

神経・頭頸部Ⅰ 10:00~10:31 座長：掛田伸吾 (産業医大・放)

68. 耳下腺に発生した顆粒細胞腫の一例

九州がんセ・画診科：岩政理花、陣内三佳子、平木嘉樹、染原有希子、
甲斐聖広、久保雄一郎、澤本博史、篠崎賢治、
同・頭頸科：益田宗幸
同・病理：田口健一

69. けいれん重積型急性脳症と鑑別を要した shaken baby syndrome の一例

宮崎大・放：下村明、門田善仁、東美菜子、平井俊範
同・小児科：谷口英里奈、木許恭宏、池田俊郎

70. 耳介奇形 (小耳症) における外耳中耳奇形の合併に関する検討

佐賀大・放：大塚貴輝、西原正志、野尻淳一、入江裕之

71. 甲状舌管遺残組織に発生した乳頭癌の1例

佐賀大・放：大塚貴輝、武下剛、西原正志、野尻淳一、
入江裕之
同・耳鼻咽喉科：柴宮夏子、倉富勇一郎
同・病理：甲斐敬太

72. 舌根部に発生した ancient schwannoma の1例

佐賀大・放：行元美希、大塚貴輝、西原正志、野尻淳一、
入江裕之
同・耳鼻咽喉科：佐藤有記、倉富勇一郎
同・病理：増田正憲

神経・頭頸部Ⅱ 10:32~11:04 座長：梶尾理 (九州大・放)

73. 多発脳神経肥厚を合併した慢性炎症性脱髄性多発神経根炎の一例

長崎大・放：清水友貴乃、石丸英樹、森川実、井手口怜子、
上谷雅孝
同・神経内科：福嶋かほり、辻野彰

74. 転移性脳腫瘍における腫瘍および腫瘍周囲 T2 延長域の APT 強調像の検討

鹿児島大・放：上村清央、中條正典、米山知秀、吉浦敬
同・脳神経外科：平野宏文
鹿児島大学病院・放射線部：岩永崇
フィリップスヘルスケア：奥秋知幸

75. 診断に苦慮した亜急性硬化性全脳炎（SSPE）の1例
 琉球大・放：中俣彰裕、與儀 彰、村山貞之、
 同・第3内科：波平幸裕、崎間洋邦
76. Leukoencephalopathy with Brain Stem and Spinal Cord Involvement and Lactate Elevation (LBSL) の一例
 福岡大・放：横田梨沙、高野浩一、吉満研吾
 同・小児科：井上貴仁、花宮理比等、山口拓洋
77. 大うつ病患者における海馬形態と血中 IL-6 値の関係：初回エピソード未治療群での検討
 産業医大・放：掛田伸吾、渡邊啓太、杉本康一郎、上田一生、
 興梠征典

神経・頭頸部Ⅲ 11:05~11:39 座長：田 上 秀 一（久留米大・放）

78. 脳実質内腫瘍との鑑別を要した中枢神経ゴム腫の一例
 九州大・臨放：菊池由生子、樋渡昭雄、梅尾 理、山下孝二、
 桃坂大地、本田 浩
79. 脳梗塞における pH 強調 APT イメージングの初期臨床経験
 九州大・臨放：桃坂大地、梅尾 理、樋渡昭雄、山下孝二、
 菊池由生子、本田 浩
80. 頭部 CTA における Full-IR Forward projected model-based Iterative Reconstruction SoluTion (FIRST) の有用性
 熊本大・画診：上谷浩之、北島美香、永山泰教、尾田済太郎、
 宇都宮大輔、山下康行
 同・神経内科：中島 誠
 同・脳神経外科：矢野茂敏
81. 頸動脈プラーク内出血の定量的磁化率マップによる評価
 宮崎大・放：東美菜子、門田善仁、平井俊範
 同・病理：前川和也、山下 篤、浅田祐士郎
 同・脳神経外科：横上聖貴、竹島秀雄
 宮大病院・放射線部：圓崎将大
82. 当院における90歳以上の高齢者に対する血管内治療の検討
 永富脳神経外科・放：徳山耕平、堀 雄三
 同・脳神経外科：浅野智重、永富裕文
 同・脳血管内科：湧川佳幸
 大分大・放：清末一路、森 宣