

読影報告書【CT】

病院

内科

依頼医：

先生

患者名：

年齢：22 歳

性別：男性

患者ID：

検査日：2012/08/18

検査番号：

検査方法：CT 単純

部位：胸部

臨床診断名・検査目的

左気胸疑い 左胸痛 R/O

所見

小さな左気胸を認めます。縦隔気腫あり。左肺にbullaなど明らかではありません。
その他、肺野に特記所見を認めません。
胸水を認めません。
描出内上腹部に異常所見を認めません。

読影結果

左気胸，縦隔気腫

読影医：

2012/08/18

Net Medical Center



P. 1

読影報告書【CT】

病院

内科

依頼医：

先生

患者名：

年齢：22 歳

性別：男性

患者ID：

検査日：2012/08/18

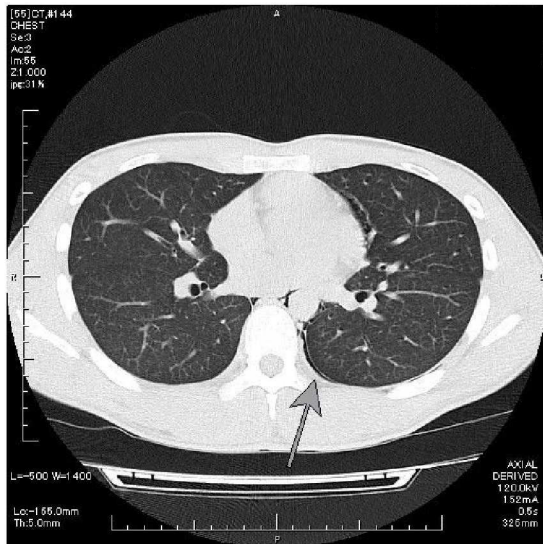
検査番号：

検査方法：CT 単純

部位：胸部

キ一画像

No. 1



No. 2

