

読影報告書【MR】

患者名：	年齢：74 歳	性別：男性
患者ID：		
検査日：2012/08/18	検査番号：	
検査方法：MR	部位：頭部	

臨床診断名・検査目的

認知症疑い

所見

拡散強調像で急性期梗塞を示す高信号は認めません。
両側の大脳深部白質には慢性虚血性変化と思われる斑状のT2延長域が認められます。
びまん性に軽度脳萎縮を認めます。
MRAでは動脈硬化性変化があり軽度の口径不整が見られます。高度狭窄や閉塞、動脈瘤は認めません。

読影結果

慢性虚血性変化

読影医： 2012/08/20 11:23:46

Net Medical Center



P. 1

読影報告書【MR】

患者名：

年齢：74 歳

性別：男性

患者ID：

検査日：2012/08/18

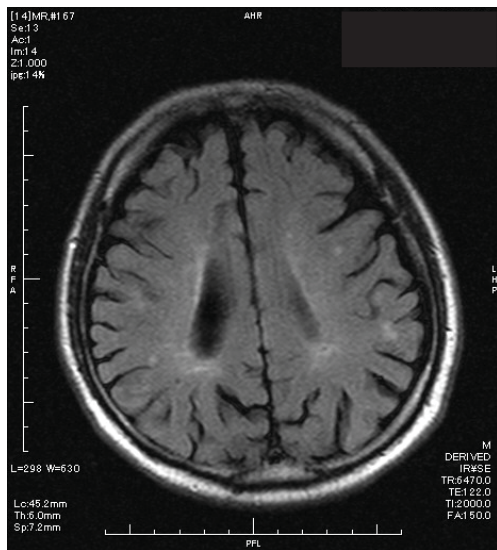
検査番号：

検査方法：MR

部位：頭部

キ一画像

No. 1



No. 2

